대한초음파의학회지
2000;19:151 - 159

경동맥의 초음파 진단

성균관대학교 의과대학 삼성서울병원 진단방사선과

최 연 현

서 론

뇌경색의 원인이 경동맥 분지의 동맥경화인 경우가 약 88%까지도 보고되었다 [1]. 따라서 경동맥 동맥경화성 병변의 외과적인 또는 중재적 치료가 나중에 발생할 뇌색전을 예방할 수 있으므로 이러한 치료에 적합한 환자를 선별하는 방법으로서 경동맥 초음파검사의 역할이 중요하다. 경동맥 초음파검사는 쉽게 동맥경화 정도를 평가할 수 있으므로 고위험도 환자군의 동맥경화 정도를 평가하는 데 있어 유용하다.

경동맥의 초음파 해부학

총경동맥(common carotid artery: CCA)은 갑상선의 후측방으로 주행하며, 내경정맥(internal jugular vein)의 내측에 위치한다. 내경동맥(internal carotid artery: ICA)는 외경동맥(external carotid artery: ECA) 보다 대개의 경우 외후방에 위치하나 드물게 내측에 위치한다 (Fig. 1). ICA의 직경은 ECA보다 정상적으로 크다. ICA는 유양돌기로 향하며, ECA는 얼굴로 향하여 주행한다. ECA는 분지하는 것이 보이며, 측두동맥을 가볍게 두드릴 때 Doppler 분음 파형(spectral waveform)이 변하는 것을 볼 수 있다. ICA는 혈류 저항이 상대적으로 약하여 확장기 혈속이 ECA보다 큰 것으로도 구별할 수 있다. ICA는 CCA 분지 부위로부터 2 - 3 cm까지 관찰할 수 있다. 사행성 혈관(tortuosity)이 신생아에는 정상적으로도 관찰되나 성인에도 관찰될 수 있다. 경동맥 분지 부위에는 혈류방향이 반대인 color가 함께 보이는 혈류 분리(flow separation) 현상이 와류에 의해 발생하며 정상적으로 관찰된다 (Fig. 1). 추골동맥은 쇄골하동맥의 상측이나 후상측에서 기시하며 전방으로 가깝게 기시하는 것은 다른 경부 분지이므로 주의한다 (Fig. 2).

검사 방법

가) 자세

베개를 쓰지 않고 목을 침대에 누이며 검사측과 반대쪽으로 가볍게 돌린 후 검사한다. 목을 과격하게 돌리거나 탐촉자로 세게 누르지 않는다.

나) 회색조(Gray Scale) 검사

5 - 10 MHz의 고주파수 선형배열 탐촉자를 사용하며 혈관을 종적, 횡적으로 관찰한다. 동맥경화반의 에코와 모양, 표면의 형태를 관찰하고, 두께를 측정하며, 협착정도를 횡단면과 종단면에서 직경 감소율, 면적 감소율을 구함으로써 계산한다.

다) 색 Doppler 검사

색 상자(color box)를 혈관의 방향과 맞추어 색 혈류(color flow)가 잘 보이도록 조정하여 전반적으로 협착부위가 있는지 검색한다. 이 단계에서 50% 이하의 협착부위가 있는 경우를 골라 낼 수 있으며 다른 이상 소견이 없는 경우 검사를 종료할 수도 있다. 이 때 만일의 경우를 위해 ICA의 Doppler 검사만 시행하여도 좋다. CCA의 근위부, 중간, 원위부의 분음 파형(spectral waveform)을 얻으며, ICA도 근위부와 초음파 검사가 가능한 가장 위 부분의 분음 파형을 얻는다 (Fig. 3). ECA와 추골동맥의 분음 파형도 얻으며 추골동맥은 상부 경추의 횡돌공(transverse foramen)을 통과하는 것을 확인한 후 이 부위 근방에서와 양측 쇄골하 동맥에서 기시하는 부위에서 얻는다 (Fig. 3). 추골동맥 기시 부위는 일반적인 MR angiography에서 안 보이는 곳으로서 초음파 검사가 우월한 곳이며 우측은 피검자의 81 - 88%에, 좌측은 25 - 67%에 관찰할 수 있다 [2]. Doppler 검사의 표본추출 용적(sample volume)은 혈관의 중심부위에 두고, angle correction key를 통해 혈관과 방향이 일치하도록 조정한다. Doppler 검사 각(angle)이 60 °를 넘으면 오류가 발생하여 최대 수축기 혈속이 과장된 값을 보일 수 있으므로 60 ° 이하로 표본추출 각을 조정하도록 한다. ICA의 Doppler검사는 협착부위와 볼 수 있는 가장 원위부에서 분음 파형을 얻는다.

논문접수 : 2000년 7월 16일, 논문게재결정 : 2000년 8월 30일
통신저자 : 최연현, (135 - 710) 서울시 강남구 일원동 50 삼성서울병원 진단방사선과
Tel. (02) 3410 - 2509 Fax. (02) 3410 - 2559 E - mail: yhchoe@smc.samsung.co.kr

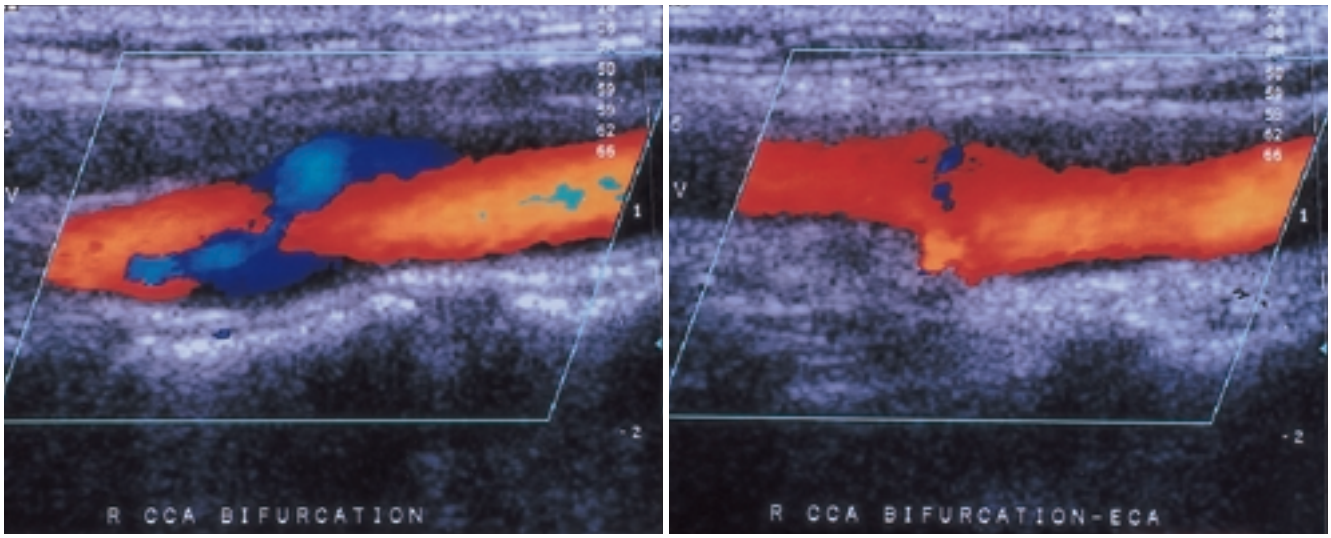

A B

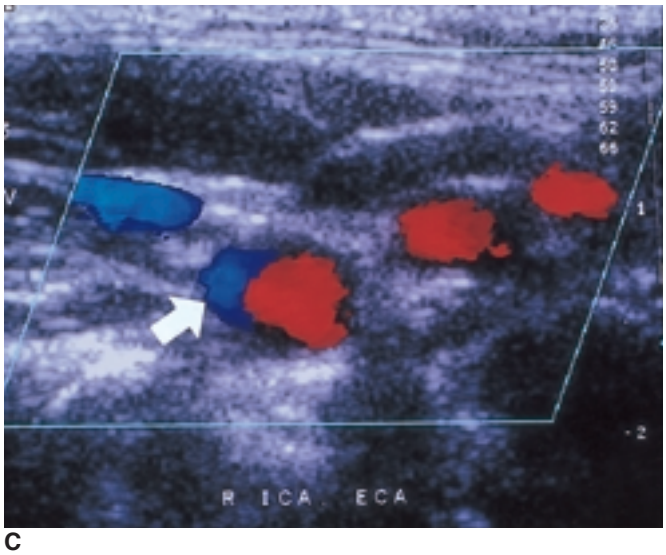

C

Fig. 1. Color Doppler sonograms of a normal carotid artery. **A.** Longitudinal sonogram of right common carotid artery bifurcation and internal carotid artery shows retrograde flow or flow separation which is observed normally in carotid bifurcation. **B.** Longitudinal sonogram of right common carotid artery bifurcation and external carotid artery. **C.** Transverse sonogram of right internal and external carotid artery. Internal carotid artery is mostly located posterolateral to external carotid artery. Flow separation is also seen in the lateral lumen of internal carotid artery (arrow).

B-flow imaging은 새 기법으로 B-mode imaging에 혈류를 볼 수 있게 한 것이다. 이 기법을 사용하면 주위 구조를 B-mode로 보면서 혈류를 동시에 관찰할 수 있으며 색/출력 Doppler에 의한 혈류의 인공적인 과소/과대 평가를 피할 수 있다 (Fig. 4). 초음파 조영제를 사용하면 혈속이 약한 혈관을 증강시켜 심한 협착으로 인한 협착과 완전 폐쇄를 구별하는 데 도움이 된다.

출력 Doppler 검사는 Doppler 신호의 강도가 색으로 표시되는 것으로 상대적으로 표본추출 각도에 의존성이 약하고 색 Doppler 검사보다 혈류의 발견에 예민하다. 출력 Doppler를 이용하여 무증상 환자의 경동맥 협착을 선별하는 것이 가능하다 [3].

경동맥 초음파검사의 적응증

경동맥 초음파검사는 고위험도 군에서 70%이상의 무증상 경동맥 협착에 대한 선별검사로 사용될 수 있으며, 경동맥 청진상 잡음이 청취되는 경우, 일과성 뇌허혈(transient ischemic attack)이나 뇌경색 환자의 경동맥 검사, 경동맥 죽상 경화반의 특성 파악, 추골동맥 기시 부위 평가, 체외순환 장치를 사용하는 심장 수술 환자의 수술 전 선별검사, 대동맥 박리 환자에서 경동맥 침범 여부 판정, 무명동맥의 동맥류, Takayasu 동맥염의 진단과 추구 검사로서 이용할 수 있다.

경동맥 협착의 진단 기준

가) Duplex 진단 기준

여러 가지의 다양한 duplex criteria가 있으나 ICA의 최대 수축기혈속(peak systolic velocity: PSV)와 ICA의 확장기말 혈속(end diastolic velocity), ICA/CCA의 최대 수축기 혈속 비(peak systolic velocity ratio) 등이 흔히 사용되는 진단기준이다 (Fig. 5). CCA의 PSV는 근위부와 원위부에서 측정할 때 차이(23 cm/sec 범위) 가 있다고 하므로 주의한다[4]. 총경동맥 분지부에서는 Doppler 분음 파형을 얻지 않고 총경동맥의 중간에서 얻는 것이 가장 신뢰도가 높다. 또한 ICA의 병변 부위와 그 원위부의 PSV를 측정하여 그 비율이 3.4이상이면 (PSV > 100 cm/sec 이상인 경우에 해당) 70%이상의 협착으로 간

주할 수 있다는 보고[5]도 있었으며, 예민도, 특이도, 정확도는 각각 94%, 81%, 84%였다. 이러한 duplex 기준은 50%이하의 협착에서는 적용하기 어려우며 90 - 95%이상의 협착이 있으면 PSV가 25 cm/sec이하일 때가 있으므로 아주 낮은 PSV는 오히려 심한 협착을 의미한다. 혈압이 높거나 낮은 경우, 원위부 ICA의 심한 협착이 있는 경우, 반대측 ICA 협착이 있는 경우 등에 PSV에 영향을 미치므로 판독할 때 유의하여야 한다.

여러 저자들이 문헌에 발표한 범주들이 매우 범위가 넓고 여러 가지 변수가 있어서 독자들이 선택하기 어렵다[6 - 15] (Table 1, 2). 각 검사실이나 검사자의 독특한 변이가 있으므로 독자적인 범주를 설정하는 것이 좋으며, 위음성, 위양성 예가 가장 작은 범주를 선택해야 한다. 위양성 예로 진단되어 동맥 내 감산조영술을 시행하는 경우 0.09 - 0.3%의 합병증에 의한 신경장애를 유발한다[16, 17].

나) 형태학적 평가

초음파 검사에 내막 - 중막 두께(intimomedial thickness:

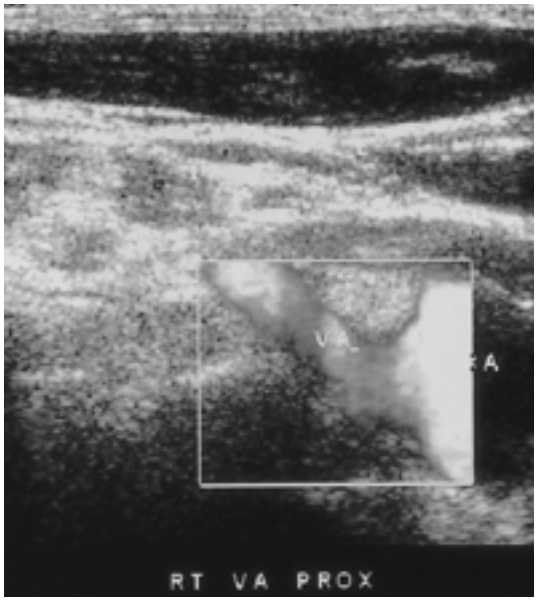

Fig. 2. Longitudinal power Doppler sonogram of right vertebral artery shows normal ostium.

Table 1. Comparison of Recommended Values from Data in the Published Literature*

Study	Lesion Severity	PSV (cm/sec)	EDV (cm/sec)	VICA/VCCA Ratio
Moneta et al. [6]	≥ 70%	325.0	130.0	4.0 (to 4.2)
Carpenter et al. [7]	≥ 70%	210.0	70.0	3.0
Neale et al. [8]	≥ 70%	270.0	110.0	NA
Hood et al. [9]	≥ 70%	130.0	100.0	NA
Browman et al. [10]	≥ 70%	175.0	NA	NA
Wilterdink et al. [11]	≥ 70%	7 kHz	NA	NA
Moneta et al. [12]	≥ 60%	260.0	70.0	3.2
Carpenter et al. [13]	≥ 60%	170.0	40.0	2.0
Derdeyn and Powers [14]	≥ 60%	230.0	NA	NA

Note. — NA = not applicable (values not determined), EDV = end diastolic velocity, PSV = peak systolic velocity, VICA = PSV of ICA, VCCA = PSV of CCA.*Adapted from Grant EG and Duerinckx AJ [15]

Table 2. Recommended Doppler Parameters Based on 90% Specificity*

Lesion Severity	PSV (cm/sec)	EDV (cm/sec)	VICA/VCCA Ratio
≥ 50%	150	60	2.5
≥ 60%	175	70	2.75
≥ 70%	225	90	3.75
≥ 80%	300	100	5

Note. — *For symptomatic patients in a high-prevalence population > 6%. Adapted from Grant EG and Duerinckx AJ [15]

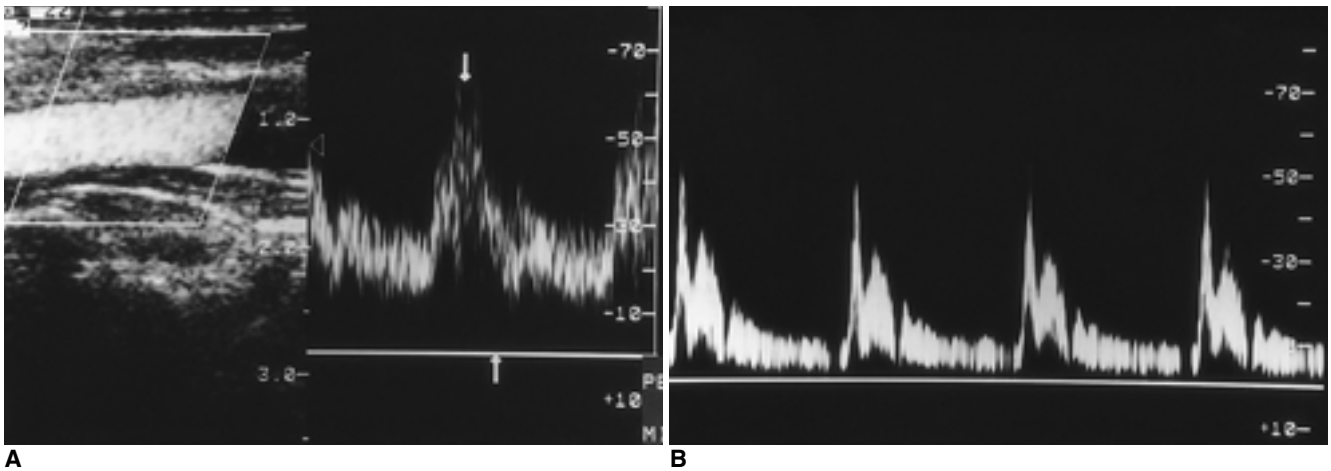

A B

Fig. 3. A. Duplex Doppler sonogram of internal carotid artery shows a low-resistance Doppler spectral waveform. **B.** Doppler study of external carotid artery shows high-resistance Doppler spectral waveforms.

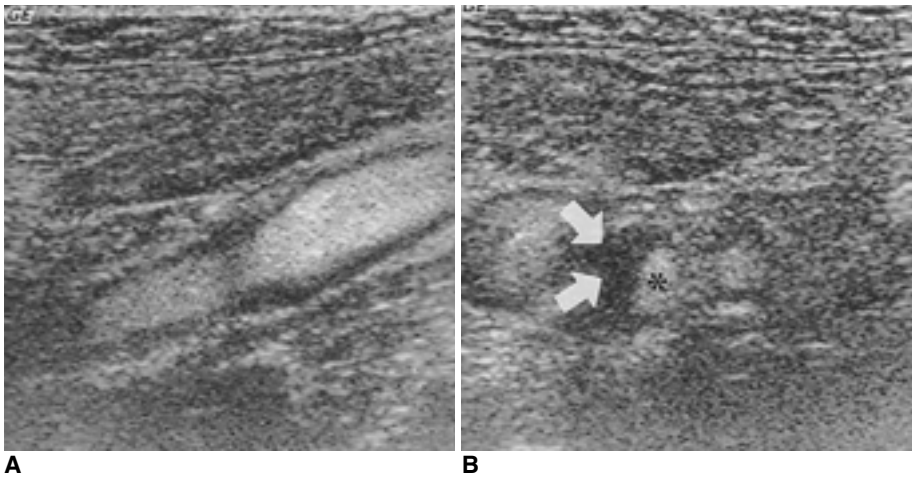

Fig. 4. B-flow imaging of right common carotid artery and internal carotid artery shows gray-scale anatomy and flow simultaneously. **A.** Longitudinal sonogram. **B.** Transverse sonogram. Detection of stenotic lesion (arrows) and patent lumen (*) was much easier with B-flow technique than with color Doppler sonography.

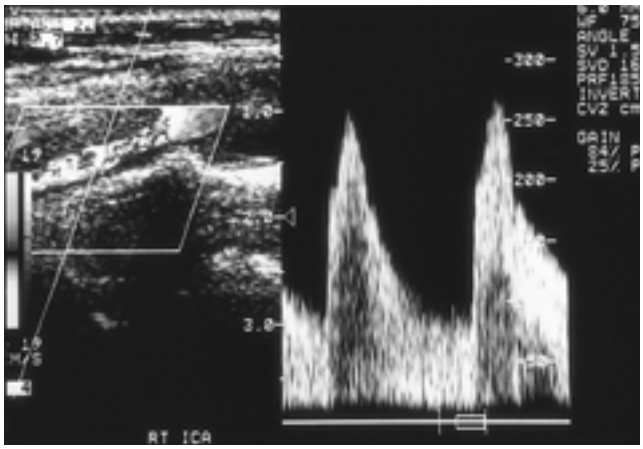

Fig. 5. Duplex Doppler sonogram of a stenotic right internal carotid artery shows increased peak systolic velocity (>260 cm/sec) and spectral broadening.

IMT)는 CCA에서 0.8 mm, CCA 분지부에서 1.2 mm를 넘지 않으며 (Fig. 6), 필자가 129명의 무증상 중년 남자를 대상으로 검사하였을 때 양측 CCA분지부에서 0.9±0.3 mm(평균±1표준편차)였다. Wall shear stress는 유체가 흐를 때 혈관벽과 혈류 사이에 생기는 마찰에 의해 혈관벽에 직각으로 작용하는 힘으로서 전단응력으로 부른다. 이러한 힘이 약한 곳에는 혈류가 정체되고 혈류 속의 동맥경화 유발성 입자들의 세포 내 흡수가 증가하게 되어 동맥경화가 잘 생기며 CCA의 분지점에 가까운 ICA의 바깥쪽 벽에 잘 발생한다고 한다[18, 19].

The North American Symptomatic Carotid Endarterectomy Trial (NASCET) criteria는 ICA의 percentage stenosis를 혈관조영술 영상에서 협착부위 상방의 ICA 직경(d2)에서 협착부위 직경(ds)을 측정하고 (d2 - ds)/d2×100으로 계산한다 (Fig. 7). 초음파 검사에서도 distal ICA의 직경을 측정하여 위의 기준과 유사하게 협착정도를 계산할 수 있으나 distal ICA를 잘 관찰할 수 없는 경우 또는 편이성에 의해 협착 부위의 원래 직경(d1)과 협착 부위 내경(ds)를 구하여 (d1 - ds)/d1×100으로 계산한다. 이러한 방법은 European Carotid Surgery Trial의 혈관조영술 영상에서 협착 정도를 평가하는 것과 동일하다. 이 때 동심원상 협착이 아니라면 오측이 가능하므로 횡단면에서 측정하여야 하며 면적 감소율(협착율)도 동시에 구한다. 다만 초음파 탐촉자와 혈관의 종축이 정확하게 직각으로 만나지 못함으로 발생하는 오류를 감안한다.

다) 협착 평가의 오류

한 연구에 의하면 duplex Doppler초음파 검사를 혈관조영술과 비교하였을 때 13% (17/115)의 불일치가 있었고, 13 예는 위양성, 3 예는 위음성 이었다[20]. 1 예는 위치를 잘 못 기술하였고, 7 예는 판독 오류였으며, 색Doppler 검사가 협착을 더 잘 보여주었다. 장분절 협착, 사행성 혈관(tortuosity), 궤양, 반대측 질환 등이 있을 때 오류의 원인이 될 수 있다.

분음 파형 분석 시에 고혈압 환자는 혈속이 전반적으로 증가되며 심부전 환자는 혈속이 감소한다는 점을 고려해야 한다. 반대측에 심한 ICA 협착이 있으면 측정하고자 하는 ICA의 혈류가 증가되어 혈속이 증가한다. 동측 ICA의 다른 곳에 심한 협착이나 폐쇄가 있으면 ICA 혈속이 감소된다. 이러한 경우에 ICA/CCA 혈속비가 도움이 될 수 있다.

내경동맥의 완전 폐쇄

ICA의 매우 심한 협착과 완전 폐쇄를 구별하는 것이 중요하다. 심한 협착이 있으면 PSV가 오히려 감소하며 완전 폐쇄가 있는 경우에도 맥박이 전해져서 폐쇄된 ICA에도 분음 파형을 볼 수도 있다. ICA의 폐쇄와 심한 협착을 구별하는 것에 있어서, 색Doppler는 95 - 98%의 정확도를 보인다고 하며[21], 출력 Doppler가 유용하다. 동측의 CCA 분음 파형은 비대칭적이고 저항이 높아 확장기 혈속이 현저히 감소된 형태를 보인다. ECA는 내경동맥화 되어 확장기 혈속이 현저히 증가한 형태를 보인다. CCA가 막히면 ICA, ECA 중 한 혈관의 혈류가 반대 방향으로 흐른다.

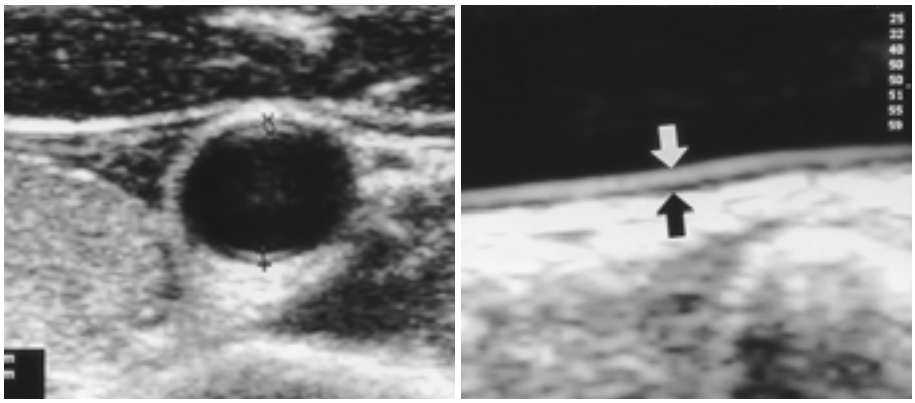

A B

Fig. 6. High-resolution sonograms of normal common carotid artery, which were acquired using a HDI 5000 equipment with SonoCT™ compound imaging application (Advanced Technology Laboratory, Bothell, WA, USA), show normal intimomedial thickness (cursors and arrows) on transverse (**A**) and longitudinal images (**B**). Note artifactually accentuated intimal layer in B.

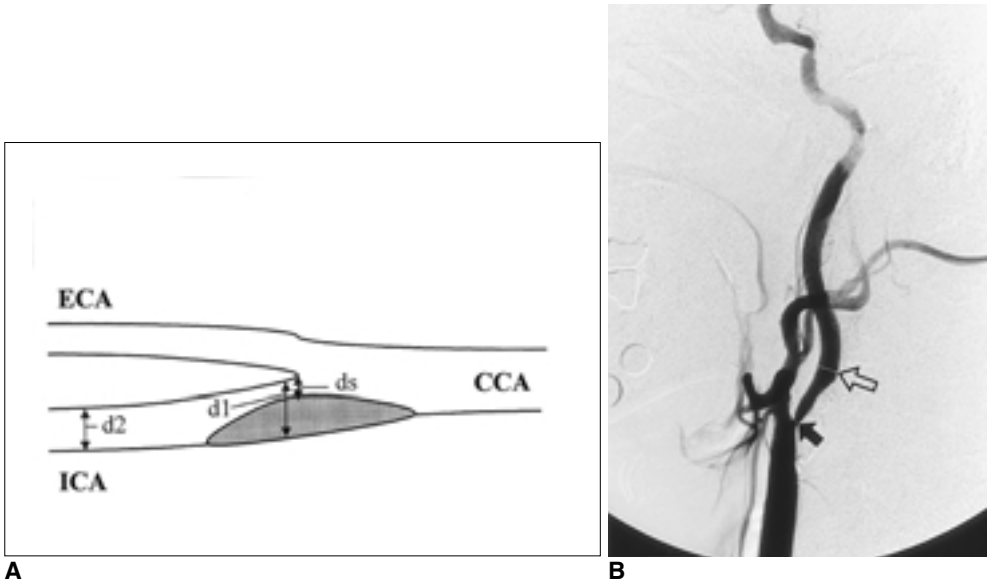

A B

Fig. 7. A. Diagram of carotid stenosis measurement. **B.** Carotid stenosis measurement using digital subtraction angiography. Arrows represent measuring points.

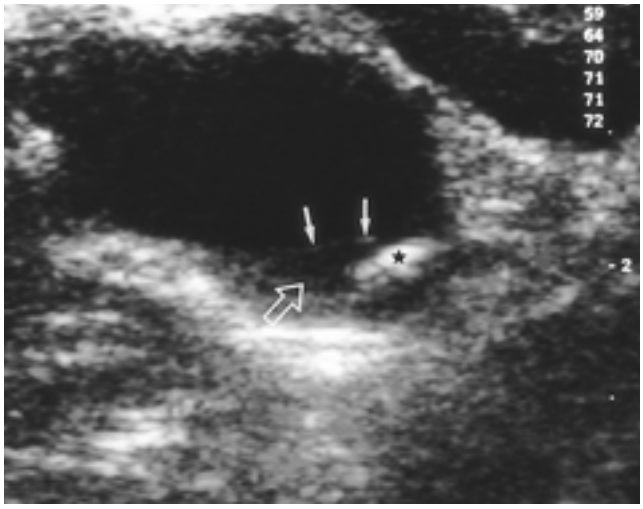

Fig. 8. Sonogram of an unstable carotid atheroma with fatty (open arrow) and calcific components (star). Note a thin fibrous cap (solid arrows) overlying a lipid core.

Fig. 9. Sonogram of distal common carotid artery shows an inhomogeneous plaque with hypoechoic areas (arrows) of the plaque and stenotic lumen (*).

죽상 경화반의 성상 평가

경동맥 粥狀腫(죽상종; atheroma)은 섬유지방성, 섬유석회화, 석회화 형으로 나눌 수 있으며 내부의 균질도가 균일한 것과 비균일한 것으로 분류할 수 있다 (Fig. 8). 비균일한 죽상 경화반은 석회화, 콜레스테롤 침착, 출혈 등에 기인하고[22] (Fig. 9), 죽상 경화반 내의 출혈이 있으면 뇌색전의 위험이 증가하게 된다. 죽상 경화반의 모자(cap)가 파열되는 경우 죽상 경화반 내부 물질이 혈관 내로 이동하여 색전을 일으키고 죽상 경화반의 표면은 불규칙하거나 궤양의 양상을 보인다 (Fig. 10).

경동맥 협착의 임상적 의미

NASCET criteria로 30 - 69%의 협착이 있을 때는 논쟁의 소지가 있지만 70 - 99%에서는 endarterectomy가 2년간 17.3%의 절대 위험 감소율을 보였다는 연구가 있었다[23]. 이 연구에서 내과적 치료의 2년간 동측 뇌졸증 발생이 26%임에 반해 endarterectomy를 시행했을 때는 9%이므로 심한 협착이 있을 때는 수술이 좋다는 것이다.

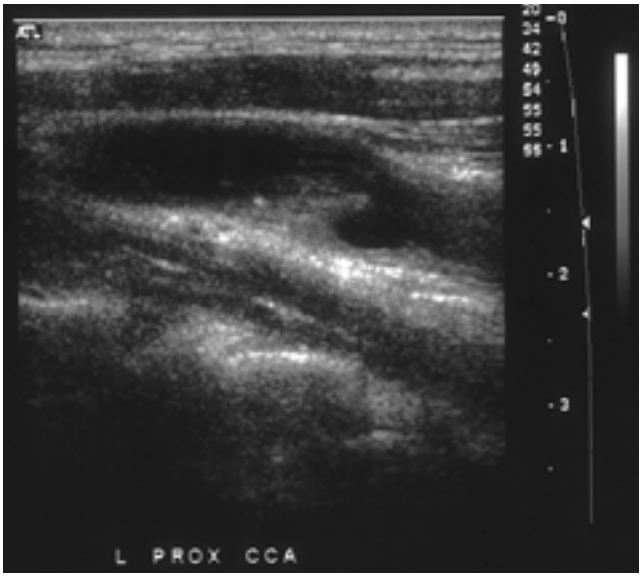

Fig. 10. Longitudinal sonogram shows a large ulcer of a plaque in proximal common carotid artery.

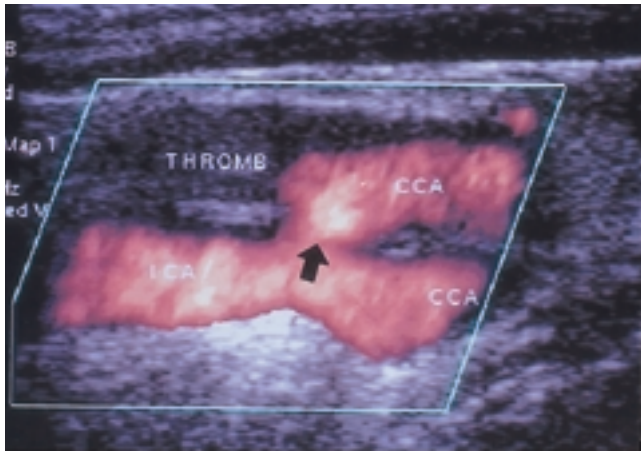

Fig. 12. Aortic dissection extending into common carotid artery. Longitudinal power Doppler sonogram shows divided lumen of common carotid artery with thrombosis of false lumen. An intimal defect (arrow) is seen.

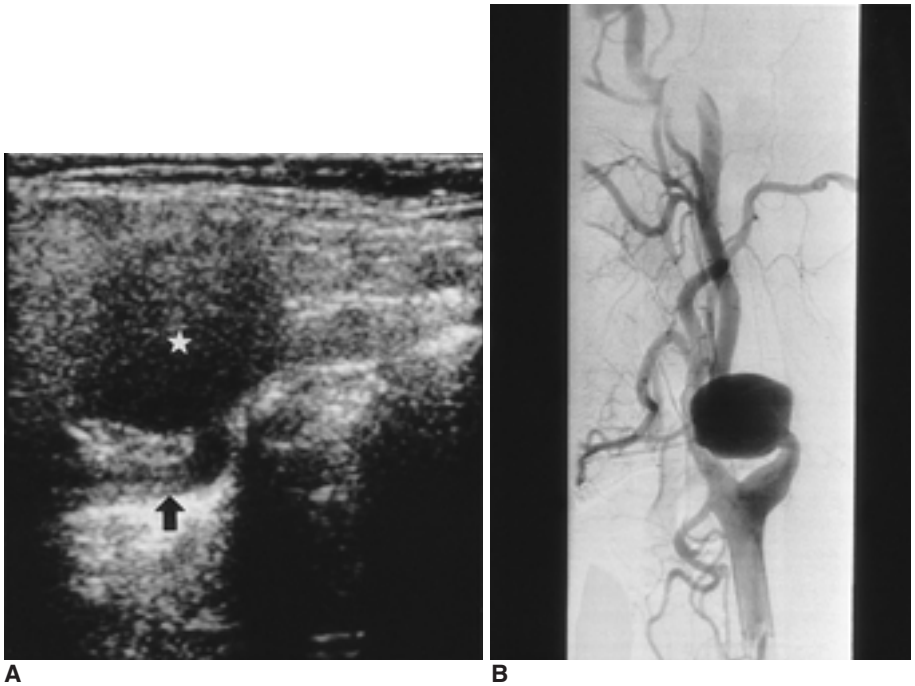

Fig. 11. Traumatic aneurysm of proximal internal carotid artery developed after cervical traction in a 42-year-old woman. **A.** longitudinal sonogram shows a large, broad-based aneurysm (star) and internal carotid artery distal to aneurysmal segment. **B.** Digital subtraction angiogram.

경동맥 내막-중막 두께는 65세 이상 환자에서는 심근 경색과 뇌졸증의 위험인자로 간주되고 있다[24]. 한편 주 등[25]에 의하면 182명 대상 환자에 대해 측정한 내막-중막 두께가 관동맥 질환군에서 의미있게 증가하는 것을 관찰할 수 있었고 특히 나이가 많고 관동맥 3개 모두 질환이 있는 경우 경동맥 내막-중막 두께가 증가하였다.

기타 경동맥 질환

동맥경화성 질환 외의 경동맥 질환은 훨씬 드물다. 섬유근성 이형성증(fibromuscular dysplasia)는 염증성 질환으로서 혈관구조의 비후와 분절화 소견을 보인다. ICA를 주로 침범하여 '꿴 구슬(string of beads)' 양상으로 보인다. 초음파 검사상 비특이적인 혈관벽 비후 소견을 보이거나 부분적인 물갈퀴 양상(web)으로 보이고 ICA 박리나 혈전의 직접적인 또는 간접적인 소견(분음 파형 변화)을 보일 수 있다[21].

외상은 경동맥의 박리나 동맥류, 혈전을 형성할 수 있으며 초음파 검사에 움직이는 내막판을 볼 수 있다 (Fig. 11). 초음파 검사는 항응고제 투여후 혈전이 녹는 과정을 살필 수 있다. 경동맥 박리는 대동맥 박리에 의해 경동맥이 침범된 경우에도 발생한다 (Fig. 12).

타카야수 동맥염(Takayasu's arteritis)은 젊은 동양 여성에 호발하는 동맥염으로 경동맥과 쇄골하동맥을 잘 침범하여 경동맥 초음파 검사가 초기 진단과 약물치료 후 경과 판정에 유용하다. 필자의 경험에 의하면 환자 33명(15-60세, 평균 연

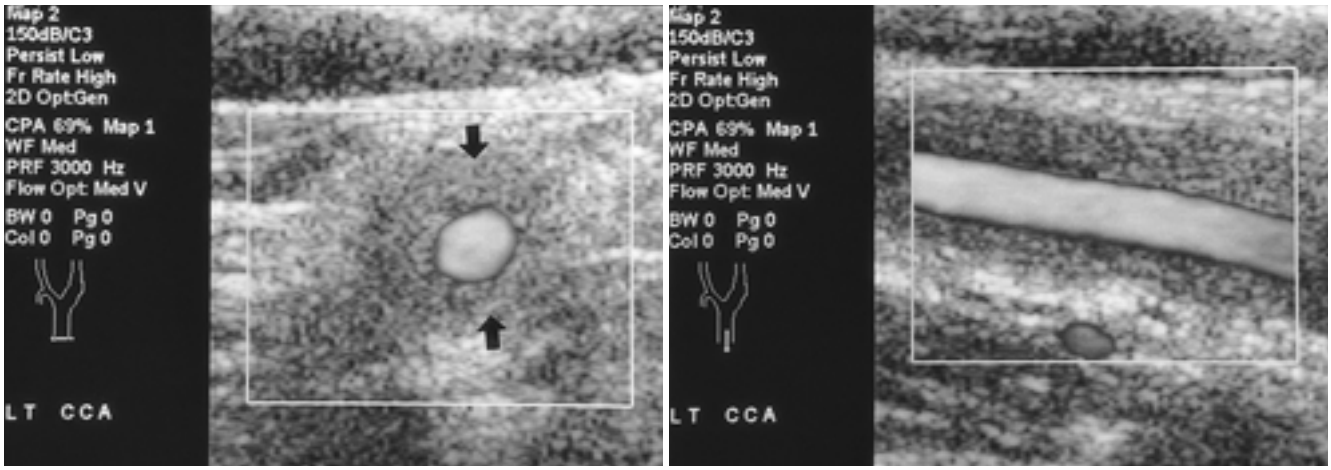

Fig. 13. Active stage Takayasu's arteritis in an 18-year-old girl. Power Doppler sonograms of left proximal common carotid artery show concentric wall thickening (arrows) on transverse (**A**) and longitudinal images (**B**).

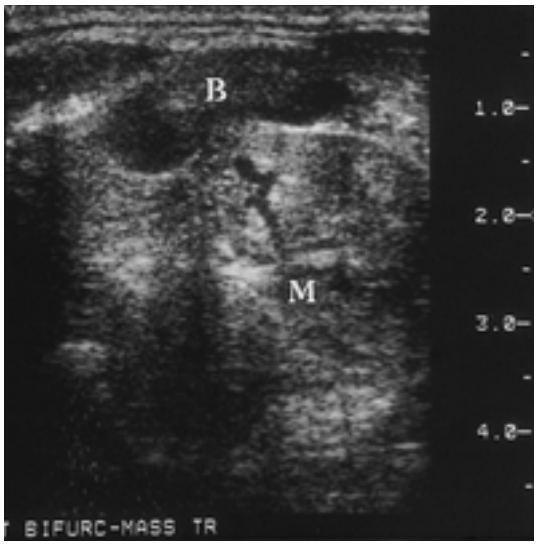

Fig. 14. Carotid body tumor in a 30-year-old man. Transverse sonogram show a large mass (M) with prominent intratumoral vessels behind the carotid bifurcation (B).

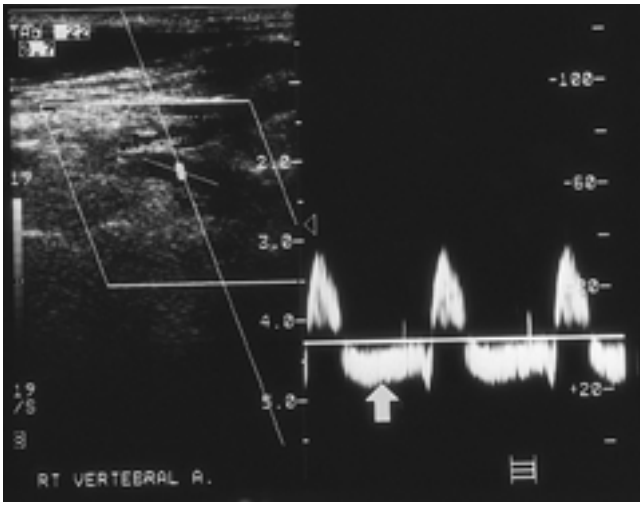

Fig. 15. Abnormal diastolic retrograde flow in right proximal vertebral artery (arrow) suggests significant stenosis of proximal subclavian artery on a Duplex Doppler sonogram.

령 44.6세) 중 활동성 질환을 가진 환자가 19명이었는데 1.2 - 4.0 mm의 내막 - 중막 두께를 가진 동심원상 경동맥 협착 또는 폐쇄가 활동성 환자의 81%, 비활동성 환자의 71%에 발견되었다 (Fig. 13). 11명의 환자에 대해 평균 19개월의 추적 검사를 시행하였을 때 내막 - 중막 두께가 0.6 - 3.4 mm감소하는 것이 5명에게서 관찰되었다. 3명은 변화가 없었고 3 명은 악화되었다.

원인을 알 수 없는 무명동맥, 총경동맥, 쇄골하 동맥의 동맥류가 있어 박동성 경부 종괴를 주소로 방문한 환자에게 초음파 검사를 시행하는 경우가 있으며 초음파 검사가 동맥류의 진단에 쉽고 정확한 방법이다.

경동맥체 종양(carotid body tumor)는 대개 양성이며 막에 잘 싸인 종괴로서 경동맥 분지 부위에 위치한다 (Fig. 14). 대개 과혈관성이고 양측성일 때도 있다. Cathecolamine을 분비하여 혈압의 급격한 변화가 생기기도 한다.

추골동맥의 병변

추골동맥은 한 쪽이 선천적으로 작거나 없을 수가 있다. 추골동맥의 Doppler 검사 소견으로부터 혈관조영술 소견을 예측하기가 어렵다. 혈류의 방향을 보고 subclavian steal이 있는 것을 알 수 있으며, 이 경우는 근위부 쇄골하동맥의 협착 또는 폐쇄가 있어 추골동맥의 혈류가 반대방향으로 향하는 것으로 쇄골하동맥의 협착정도에 따라 추골동맥 혈류의 방향이나 분음 파형이 결정된다 (Fig. 15). 확장기 추골동맥 혈류가 반대방향으로 향할 때 쇄골하동맥의 협착을 의미할 수 있다.

참 고 문 헌

1. Eisenberg R, Nemzek W, Moor W et al. Relationship of transient ischemic attack and angiographically demonstrable lesions of the carotid artery. Stroke 1977;8:483-486
2. Goldberg BB, Merton DA, Deane CR ed. An atlas of ultrasound color flow imaging. St Louis: Mosby, 1997;210-232
3. Bluth EI, Sunshine JH, Lyons JB, et al. Power Doppler imaging: initial evaluation as a screening examination for carotid stenosis. Radiology 2000;215:791-800
4. Lee VS, Hertzberg BS, Workman MJ, Smith TP, Kliewer MA, Delong DM, Carroll BA. Variability of Doppler US measurement along the common carotid artery: effects on estimates of internal carotid arterial stenosis in patients with angiographically proved disease. Radiology 2000;214:387-392
5. Soulez G, Therasse E, Robillard P, Fontaine A, Denbow N, Bourgouin P, Oliva VL. The value of internal carotid systolic velocity ratio for assessing carotid artery stenosis with Doppler sonography. AJR 1999;172:207-212
6. Moneta GL, Edwards JM, Chitwood RW et al. Correlation of North American Symptomatic Carotid Endarterectomy Trial (NASCET) angiographic definition of 70% to 99% internal carotid artery stenosis with duplex scanning. J Vasc Surg 1993;17:152-159
7. Carpenter JP, Lexa FJ, Davis JT. Determination of duplex Doppler ultrasound criteria appropriate to the North American Symptomatic Carotid Endarterectomy Trial. Stroke 1996;27:695-699
8. Neale ML, Chambers JL, Kelley AT, et al. Reappraisal of duplex criteria to assess significant carotid stenosis with special reference to reports from the North American Symptomatic Carotid Endarterectomy Trial and the European Carotid Surgery Trial. J Vasc Surg 1994;20:642-649
9. Hood DB, Mattos MA, Mansour A, et al. Prospective evaluation of new duplex criteria to identify 70% internal carotid stenosis. J Vasc Surg 1996;23:254-262
10. Browman MW, Cooperberg PL, Harrison PB et al. Duplex ultrasonography criteria for internal carotid stenosis more than 70% diameter: angiographic correlation and receiver operating characteristic curve analysis. Can Assoc Radiol 1995;46:291-295
11. Wilterdink JL, Feldmann E, Easton JD, et al. Performance of carotid ultrasound in evaluating candidates for carotids endarterectomy is optimized by an approach based on clinical outcome rather than accuracy. Stroke 1996;27:1094-1098
12. Moneta GL, Edwards JM, Papanicolau G, et al. Screening for asymptomatic internal carotid stenosis: duplex criteria for discriminating 60% to 99% stenosis. J Vasc Surg 1995;21:989-994
13. Carpenter JP, Lexa FJ, Davis JT. Determination of sixty percent or greater carotid artery stenosis by duplex Doppler ultrasonography. J Vasc Surg 1995;22:697-705
14. Derdeyn CP, Powers WJ. Cost-effectiveness of screening for asymptomatic carotid artery disease. Stroke 1996;27:1944-1950
15. Grant EG, Duerinckx AJ. Noninvasive diagnosis of carotid stenosis: Technique, normal anatomy and new observations in light of the NASCET study. RSNA Categorical Course in Vascular Imaging 1998:211-221
16. Grzyska U, Freitag J, Zeumer H. Selective cerebral intraarterial DSA: complication rate and control of risk factors. Neuroradiology 1990;32:296-299
17. Waugh JR, Sacharias MW. A comparison of normal intraarterial digital subtraction angiography with standard angiography in patients with symptomatic cerebrovascular ischemia. Am J Neuroradiol 1990;11:837-838
18. Shaaban AM, Duerincks AJ. Wall shear stress and early atherosclerosis: a review. AJR 2000;174:1657-1665
19. Gnasso A, Carallo C, Irace C, et al. Association between intima-media thickness and wall shear stress in common carotid arteries in healthy male subjects. Circulation 1996;94:3257-3262
20. Horrow MM, Stassi J, Sgurman A, Brody JD, Kirby C, Rosenberg HK. The limitations of carotid sonography: interpretive and technology-related errors. AJR 2000;174:189-194
21. Carroll BA. Ultrasonography of the peripheral vascular system. In: Taveras JM, Ferrucci JT ed. Radiology. Diagnosis-Imaging-Intervention. Philadelphia: Lippincott-Raven Publishers, 1998;Vol2:134A:4-17
22. Bluth EI, Kay D, Merritt CRB et al. Sonographic characterization of carotid plaque: detection of hemorrhage. AJR 1986;146:1091-1065
23. North American Symptomatic Carotid Endarterectomy Trial col-

laborators. Beneficial effect of carotid endarterectomy in symptomatic patients with high-grade carotid stenosis. N Engl J Med 1991;325:445-453
24. O'Leary DH, Polak JF, Kronmal RA, et al. Carotid artery intima and media thickness as a risk factor for myocardial infarction and stroke in older adults. N Engl J Med 1999;340:14-22
25. 주신배, 최연현, 추진아 등. 관동맥 질환의 중등도와 경동맥 동맥경화 진행의 연관성. 순환기 1998;28:62-68